



### Hiperplasia de Músculo Liso no Epidídimo: Revisão de Literatura

*Smooth Muscle Hyperplasia of the Epididymis: A Literature Review*

Ana Cecília Vieira Lisboa<sup>1</sup>  
Pedro Messias Lemos Silva<sup>1</sup>  
Hélio Alves<sup>2</sup>.

1. Acadêmicos do 6º ano de Medicina da faculdade de Medicina de Itajubá (FMIIt). Itajubá/MG.
2. Médico, Pediatra e Cirurgião Pediátrico. Mestre em Morfologia (biologia humana e experimental). Professor Adjunto das disciplinas de Anatomia e Neuroanatomia e Genética Clínica, Faculdade de Medicina de Itajubá (FMIIt). Itajubá/MG.

Recebido em julho de 2014

Aceito em dezembro de 2014

**Correspondência:**

Pedro Messias Lemos Silva  
Av. Renó Junior, 368  
São Vicente  
Itajubá-MG  
CEP: 37502-138  
Fone: (35) 9930-1316  
E-mail: [pmls@hotmail.com](mailto:pmls@hotmail.com)

#### RESUMO

O epidídimo pode ser acometido por hiperplasia ou neoplasia, benigna ou maligna, sempre diferenciadas pelo estudo histopatológico. Ele tem como função coletar, amadurecer e armazenar espermatozoides constantemente produzidos pelos túbulos seminíferos. Patologias do epidídimo acometem homens na puberdade, o que pode resultar em alterações na maturação dos espermatozoides e até mesmo levar a infertilidade. A conduta dessa afecção é cirúrgica e pode ser desde ressecção da tumoração preservando-se estruturas hígdas como, por exemplo, os testículos, em casos benignos, até exploração peritoneal para esvaziamento linfonodal mais orquiectomia, em casos malignos. O objetivo foi realizar uma revisão de literatura sobre hiperplasia do epidídimo que auxilie no diagnóstico e tratamento precoces que diminuam a mortalidade, morbidade e sequelas dos pacientes. Como a patologia em questão tem baixa incidência, com predomínio de casos benignos e evolução sem complicações, conclui-se que há a necessidade de mais análises sobre o tema para melhor elucidar seu tratamento e, principalmente, as consequências.

**Palavras-chave:** Epidídimo, Hiperplasia, Músculo Liso.

#### ABSTRACT

The epididymis may be affected by hyperplasia or neoplastic cells, always differentiated by histopathological study. It has the function of collecting, maturing and storing sperm that are constantly produced by the seminiferous tubules. Pathologies of epididymis affect male puberty, which may result in changes in the maturation of sperm and even lead to infertility. The conduct in this condition can be from a tumor resection preserving healthy structures such as, for example, the testicles, in benign cases, while in malignant cases chooses whether the peritoneal exploration for a lymph node dissection plus orchietomy. The purpose was to conduct a literature review of hyperplasia of the epididymis that helps in the diagnosis and early treatment, which can lead to lower risk of mortality and morbidity allowing a decrease in the sequelae of patients. The pathology in question has an extremely low incidence, with a predominante of benign cases and uneventful evolution, so it is concluded that is necessary more analysis on the topic to better elucidate their treatment and especially the consequences.

**Keywords:** Epididymis, hyperplasia, smooth muscle.

## INTRODUÇÃO

Os Ductos de Wolff (DW), durante a formação embriológica, estão presentes tanto no sexo masculino, quanto feminino. Entretanto, nos homens, por atuação dos andrógenos de origem testicular, em especial a testosterona, os ductos wolffianos se hipertrofiam e formam as vias espermáticas. No sentido dos segmentos superiores para os inferiores, aceita-se que os DW, sequencialmente, originam os epidídimos, os canais deferentes, as vesículas seminais e os canais ejaculadores.<sup>1</sup>

O epidídimo é composto por cerca de 6 metros de túbulos contorcidos que têm como função reunir, amadurecer e depositar espermatozoides constantemente produzidos nos túbulos seminíferos.<sup>2,4</sup>

Anatomicamente, o epidídimo, semelhante a uma letra C, é formado por cabeça, corpo e cauda, que se prendem à borda posterior do testículo e sobrepõem a parte adjacente da sua superfície lateral.<sup>2,5</sup> (Figura 1).

A cabeça (*Caput*) é a porção mais superior, maior e se localiza na extremidade cranial do testículo onde repousa. Nela,

chegam os espermatozoides produzidos no testículo.<sup>2,4</sup>

O corpo (*Corpus*) está preso à borda superior do testículo e é separado da parte adjacente de sua superfície lateral pelo seio do epidídimo. Nessa porção, durante sua passagem, os espermatozoides amadurecem.<sup>2,4</sup>

A cauda (*Cauda*) é a porção mais inferior onde o ducto do epidídimo aumenta de espessura e diâmetro e passa a se chamar ducto deferente. Nela, os espermatozoides, já amadurecidos, ficam depositados até serem conduzidos, via ducto deferente, às vias seminais.<sup>2,4</sup>

Enquanto a irrigação do epidídimo é feita através da artéria testicular ou por um ou mais de seus ramos, a drenagem venosa é realizada pelo plexo pampiniforme, que se converte na veia espermática. Já a drenagem linfática é conduzida para os linfonodos lombares (aórticos).<sup>2,6,7</sup>

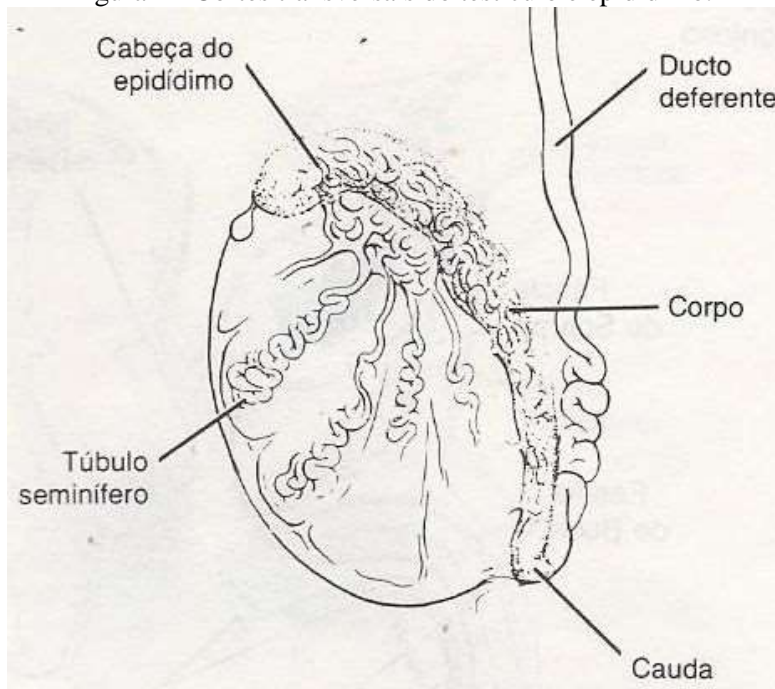
Por fim, a inervação do epidídimo é através de fibras do plexo hipogástrico inferior.<sup>2,8</sup>

O epidídimo, em particular, tem em sua face apical de células, estereocílios, enquanto que, em seu restante, é constituído

por epitélio cilíndrico simples. Esse epitélio descansa sobre uma delgada camada conjuntiva

que, por sua vez, é envolta por uma fina camada de fibras musculares lisas.<sup>3</sup>

Figura 1 - Cortes transversais do testículo e epidídimo.



Fonte: Tanagho *et al*, 1994

Sabe-se que massas escrotais podem ser divididas em massas intratesticulares e extratesticulares. Essa classificação é muito importante para determinar a sua malignidade, uma vez que massas extratesticulares são geralmente benignas. Uma hiperplasia ou mesmo neoplasia (proliferação benigna de células) pode, comumente, afetar qualquer parte do corpo humano. Porém, o comprometimento do cordão espermático ou qualquer outro tecido paratesticular é raro.<sup>7,9,10</sup>

Quando se diz proliferação benigna é pertinente ressaltar que tal benignidade

depende dos aspectos macro e microscópicos considerados relativamente inofensivos, ou seja, que representem divisões celulares que permaneçam localizadas sem conseguirem se infiltrar em outros sítios. Por isso, tal situação é facilmente resolvida através de remoção cirúrgica.<sup>11</sup>

Massas extratesticulares com diagnóstico feito através do exame físico e confirmado através da ultrassonografia são normalmente secundárias a traumas, inflamações ou infecções, hiperplasias ou neoplasias benignas. Durante os exames físico,

clínico e de imagem é comum surgir a dúvida entre uma neoplasia e uma hiperplasia, o que torna necessário o exame histopatológico para sanar a questão. Tais tumores, assunto principal deste trabalho, são lesões solitárias que afetam o trato genital masculino entre a terceira e quarta década de idade e são encontrados ao acaso.<sup>7,10,12-14</sup>

A hiperplasia de músculo liso no epidídimo é rara e de caráter benigno. Ela pode resultar na perda de função celular, no descontrole das alterações físico-químicas responsáveis por amadurecerem os espermatozoides, além de comprimir áreas adjacentes, causando obstrução de estruturas vizinhas, como por exemplo, o próprio epidídimo ou mesmo o ducto deferente. Logo, o enfermo corre o risco de ter sua fertilidade alterada ou até interrompida.<sup>5,8,10,12</sup>

Diante do exposto, este trabalho tem a finalidade de realizar uma revisão de literatura sobre hiperplasia do epidídimo, patologia de rara incidência e carente de publicações científicas, que auxilie no diagnóstico e tratamento precoces, possibilitando diminuir a mortalidade, morbidade e sequelas dos pacientes.

## **História das massas epididimárias**

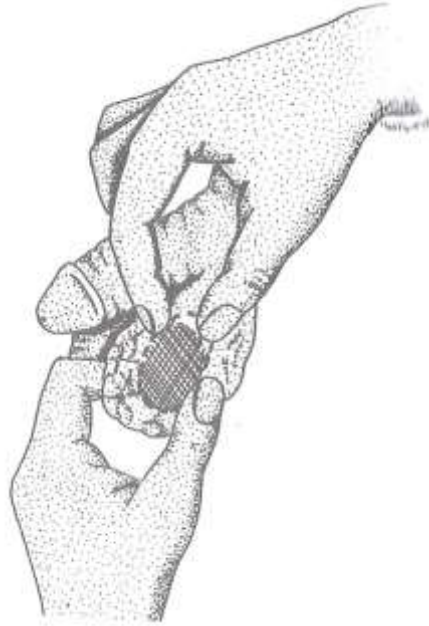Sakaguchi,<sup>15</sup> em 1916, definiu o primeiro tumor benigno de epidídimo. Posteriormente, o nome “adenomatóide” foi dado por Golden e Ash.<sup>15,16</sup> Já o tumor leiomiadenomatóide de epidídimo foi descrito pela primeira vez por Ebstein,<sup>13</sup> em 1992. O termo “leiomiadenomatóide” descreve histologicamente, de fato, a lesão que é composta por estroma proeminente do músculo liso acompanhada por estruturas glandulares.<sup>13</sup>

## **Exame físico do epidídimo**

Os epidídimos localizam-se sobre a borda póstero-superior dos testículos e são facilmente perceptíveis entre os dedos polegar e indicador, fazendo-os deslizar de baixo para cima e de diante para trás, ao longo de ambas as faces dos testículos. Essa ação é conhecida por manobra de Chevassu.<sup>5</sup> (Figura 2).

Caso encontre-se alguma alteração, geralmente serão massas pequenas, arredondadas, de consistência elástica, com tamanho médio de dois centímetros apenas de diâmetro. Porém, algumas podem crescer até dez centímetros de tamanho.<sup>14,17,26</sup>

Figura 2 - Palpação do epidídimo pela manobra de Chevassu.



Fonte: Porto *et al*, 2005.

### **Incidência e epidemiologia das massas epididimárias**

A hiperplasia ou neoplasia do epidídimo, seja benigna ou maligna, representa 5% de todas as massas intraescrotais. Dessas, sabe-se que 80%, em média, são massas benignas. Normalmente, essas massas estão localizadas no pólo inferior epididimário (*Cauda*) e prevalecem em pessoas com idade entre 30 e 40 anos. Todavia, não é descartada a possibilidade de se encontrar essa afecção em crianças ou em pacientes geriátricos. Embora possa ser bilateral, a tendência é maior pelo epidídimo esquerdo do que pelo direito.<sup>13,14,17-</sup>

19

### **Exames complementares**

A ultrassonografia é o exame inicial de escolha, com alta sensibilidade e especificidade. *A posteriori*, determina-se a malignidade, feita através de achados

histológicos, a fim de nortear a caracterização da massa e a escolha da conduta terapêutica.<sup>7,14,16,19,23,25</sup>

### **Tratamento das massas epididimárias**

A terapia é realizada através de cirurgia que, em casos benignos, consiste em fazer uma incisão em rafe mediana do escroto, mais ressecção do tumor, preservando estruturas híginas da genitália masculina como, por exemplo, os testículos. Assim, diminuem-se as sequelas sofridas pelo paciente. Entretanto, quando a massa for maligna, a indicação é de uma incisão abdominal com exploração do sítio peritoneal para que seja realizado o esvaziamento linfonodal, normalmente acompanhado de orquiectomia. Contudo, o único risco existente durante o procedimento cirúrgico é a lesão dos vasos testiculares.<sup>7,10,12,20,23</sup>

Existem algumas opções propostas de tratamentos não cirúrgicos que incluem ciclosporinas, corticoesteróides, metotrexate, antibióticos e radiação, com eficácia variável e ainda não comprovada.<sup>23</sup>

### **Prognóstico das massas epididimárias**

As patologias do epidídimo, entre elas, a hiperplasia de músculo liso, podem também comprimir áreas adjacentes, obstruindo-as, como também podem comprometer funções do epidídimo que tem sua luz preenchida por espermatozoides oriundos do testículo.<sup>8,10,12</sup>

As funções do epidídimo são: absorção do fluído testicular, fagocitose e digestão dos espermatozoides degenerados e dos corpos residuais e secreção de glicerilfosforilcolina, com possível papel na maturação dos espermatozoides. Logo, as ações de receber, amadurecer e depositar espermatozoides constantemente produzidos nos túbulos seminíferos, podem ser comprometidas caso esse epidídimo apresente alguma anormalidade na proliferação de suas células.<sup>3</sup>

### **Diagnóstico diferencial**

O diagnóstico diferencial para massas epididimárias é: pseudotumor fibroso, fibromas, sarcoma paratesticular, mesotelioma maligno, epididimite, tumor miofibroblástico inflamatório, carcinoma adenomatoide, leiomiomas, hemangioma, cistoadenoma papilífero, angioma, lipoma, epidídimo-orquite tuberculosa e adenoma.<sup>7,14,17,19,21-24</sup>

### **Hipótese**

Por tudo que foi exposto, fica o alerta para a ocorrência de hiperplasia de células de músculo liso do epidídimo com possibilidade de compressão de áreas vizinhas e alterações de funções importantes na maturação de espermatozoides que poderiam, em conjunto, modificar a fertilidade ou ocasionar gestações que culminariam em abortos.

### **CONSIDERAÇÕES FINAIS**

O estudo expõe uma revisão bibliográfica sobre hiperplasia de músculo liso do epidídimo que representa uma patologia carente de publicações e descrições minuciosas que, se não tratada precocemente, pode fazer com que o paciente tenha sequelas na maturação dos espermatozoides. Por isso, é pertinente um exame físico genital adequado associado a exames de imagem e histológico que culminem em uma terapêutica eficiente, ou seja, é notável que, como em qualquer outra enfermidade, o diagnóstico e tratamento precoces diminuem a morbidade, mortalidade e possíveis sequelas.

Por fim, como a patologia em questão tem baixa incidência, conclui-se que ainda não há na literatura nenhuma descrição que associe hiperplasia de músculo liso do epidídimo e infertilidade. Por isso, é de inquestionável importância que se aprimore os conhecimentos sobre o assunto.

## REFERÊNCIAS

1. Silva FAQ. Embriologia urogenital: organogênese normal e patológica. São Paulo: Sarvier; 1997. p.70.
2. Gardner E, Gray DJ, O'Rahilly R. Anatomia estudo regional do corpo humano. 4ª ed. Rio de Janeiro: Guanabara Koogan; 1988. 815p.
3. Glerean A. Manual de histologia texto e atlas para os estudantes da área da saúde. São Paulo: Atheneu; 2003. Aparelho reprodutor masculino. p.173-8.
4. Hall JE, Guyton AC. Tratado de fisiologia médica. 12ª ed. Rio de Janeiro: Elsevier; 2011. Funções reprodutivas e hormonais masculinas (e função da glândula pineal). p.1025-40.
5. Coimbra RL, Medeiros AS. Órgãos genitais masculinos. In: Porto CC. Semiologia médica. 6ª ed. Rio de Janeiro: Guanabara Koogan, 2011. p.829-32.
6. Tanagho EA. Anatomia do trato geniturinário. In: Tanagho EA, McAninch JW. Smith Urologia geral. 13ª ed. Rio de Janeiro: Guanabara Koogan; 1994. p.1-12.
7. Fumo MJ, Assi OA, Liroff S. Leiomyoma of the epididymis treated with partial epididymectomy. Nat Clin Pract Urol. 2006;3(9):504-7.
8. Woodward PJ, Schwab CM, Sesterhenn IA. From the archives of the AFIP: extratesticular scrotal masses: radiologic-pathologic correlation. Radiographics. 2003;23(1):215-40.
9. Frates MC, Benson CB, DiSalvo DN, Brown DL, laing FC, Doubilet PM. Solid extratesticular masses evaluated with sonography: pathologic correlation. Radiology. 1997;204:43-6.
10. Blach O, Pollock AM, Douglas D. Smooth muscle hyperplasia of the epididymis. JSCR. 2011;10:10.
11. Epstein JI. O trato urinário inferior e sistema genital masculino. In: Kumar V, Abbas AK, Fausto N, Aster JC. Robbins & Cotran Patologia bases patológicas das doenças. 8ª ed. Rio de Janeiro: Elsevier; 2010. p.979-1012.
12. Kim HS, Sung JY, Kim GY, Lim SJ, Kim HC, Lee HL. Smooth Muscle Hyperplasia of the Epididymis. Korean J Pathol. 2009;43(2):177-81.
13. Canpolat T, Bolat F, Kocer NE, Turunc T. Leiomyadenomatoid tumor of the epididymis. JCAM[Internet]. 2009;1-3. [Acesso em: 2013 Nov 20]. Disponível em: <http://www.jcam.com.tr/files/KATD-1909.pdf>.
14. Vishwanath TT, Singh S, Shetty SMCC, Ajay MK. Adenomatoid tumour of the epididymis: A case report. NJR. 2013;3(1):80-3.
15. Zengin AY, Topkan E, Aydin A, Reis AK. Undifferentiated primary carcinoma of the epididymis treated with sequential chemoradiotherapy: A case report. UHOD. 2009;19(4):242-5.
16. Damle RP, Suryawanshi KH, Dravid NV, Newadkar DV, Gadre AS. Adenomatoid tumor of epididymis - a case report. Int J Health Sci Res. 2014;4(5):310-3.
17. Abroaf A, Veeratterapillay R, Vasdev N, Majo J, El-Sherif A, Paez E. Multiple adenomatoid tumours in the epididymis and tunica vaginalis: Case report. Int J Cancer Ther Oncol. 2014;2(2):1-3.
18. Vaidya P, Vaidya KA. Adenomatoid tumour of epididymis: a case report with review of literature. Indian J Med Case Rep. 2014;3(2):77-80.
19. Gupta A, Livingston M, Singh R, Tansey D, Solomon L. Infarcted adenomatoid tumour of epididymis: a rare case report. Case Rep Urol. 2013;2013:3.
20. Dubernard JM, Abbou C. Cirurgia urológica. Porto Alegre: Artmed; 2004. Via espermática; p.485-97.
21. Kumar CJ, Ruquiya A, Feroz A, Mohammed N. Tubercular epididymo-orchitis mimicking a testicular tumor: unusual presentation of the rare

- disease. *Int Res J Medical Sci.* 2014;2(7):17-20.
22. Carcinoni TM, Castilho LN, Santos AM, Varzim CAB, Grieco AS, Carcinoni TM. Pseudotumor fibroso de epidídimo / Fibrous pseudotumor of the epididymis. *Rev Cienc Med.* 2008;17(3/6):207-10.
23. Dangle PP, Wang WP, Pohar KS. Inflammatory myofibroblastic tumor of epididymis: a case report and review of literature. *World J Surg Oncol.* 2008;6:1-6.
24. Chang S, Kwak SHSJE, Kim MJH, Lee JGCKC. A Diagnostically challenging case of an infarcted adenomatoid tumor of the epididymis. *Korean J Pathol.* 2008; 42 229-31. *Arch Esp Urol.* 2009; 62(2):137-41.
25. Bhau KS, Bhau SS, Singh S, R K Chrungoo. Unusual presentation of a rare Para testicular tumour in a child. *Jk Science.* 2009;11(3):148-9.
26. Dangle PP, Wang WP, Pohar KS. Inflammatory myofibroblastic tumor of epididymis: a case report and review of literature. *World J Surg Oncol.* 2008;6:1-6.

Correspondência: Pedro Messias Lemos Silva. Av. Renó Junior, 368 São Vicente Itajubá-MG CEP: 37502-138.  
Fone: (35) 9930-1316. E-mail: [pmls@hotmail.com](mailto:pmls@hotmail.com)