



## Trombose da Artéria Mediana Persistente: Relato de Caso Persistent Median Artery Thrombosis: Case Report

Gustavo Nunes Medina Coeli<sup>1</sup>  
Marcos Fonseca<sup>2</sup>  
Guilherme Carlos da Silva<sup>1</sup>  
Mariana Aparecida Vilela Sêda<sup>3</sup>  
Roberta Pereira Vaz de  
Magalhães<sup>4</sup>  
Leandro Urquiza Marques Alves  
da Silva<sup>4</sup>

1 – Médico Residente nível 3 em  
Radiologia e Diagnóstico por Imagem  
do Hospital Escola da Faculdade de  
Medicina de Itajubá.

2 – Médico especialista em  
Radiologia, membro do Colégio  
Brasileiro de Radiologia, Professor do  
Departamento do departamento de  
Ultrassonografia da Faculdade de  
Medicina e do Hospital Escola de  
Itajubá.

3 - Médico Residente nível 1 em  
Radiologia e Diagnóstico por Imagem  
do Hospital Escola da Faculdade de  
Medicina de Itajubá.

4 - Médico Residente nível 2 em  
Radiologia e Diagnóstico por Imagem  
do Hospital Escola da Faculdade de  
Medicina de Itajubá.

O trabalho foi realizado no Hospital  
Escola da Faculdade de Medicina de  
Itajubá.

### Correspondência:

Gustavo Nunes Medina Coeli  
E-mail: gustavonmc@yahoo.com.br  
Rua Miguel Viana 420, sala T  
Telefone: 35 – 3629 7600 – ramal 651

### RESUMO

**Introdução:** A artéria mediana persistente é uma variação anatômica que surge como um vaso satélite do nervo mediano, correndo na face anterior do antebraço e se estendendo para a região palmar, situando-se abaixo do retináculo dos flexores. Existe uma grande variabilidade na origem e evolução da artéria mediana, podendo esta surgir da artéria radial, artéria ulnar ou da artéria interóssea. **Casuística:** Foi relatado o caso de uma paciente do sexo feminino, branca, natural do Sul de Minas Gerais, destra, do lar, que apresentou um quadro de formigamento e dor, de início agudo, após movimentos repetitivos e teve diagnóstico de trombose de artéria mediana persistente, após estudo ultrassonográfico com Doppler do punho direito. Após cinco meses foi realizada Ressonância Magnética (RM) para confirmação e controle. **Discussão:** Embora 50% dos casos de síndrome do túnel do carpo sejam de natureza idiopática, existem casos relacionados à infiltração, edema, inflamação ou hemorragia tissular e as variações congênitas, incluindo tendões e músculos aberrantes, ou artéria mediana persistente. A literatura demonstra a relação da persistência da artéria mediana com o aparecimento de síndromes, como a do túnel do carpo, que pode estar associada com trombose e isquemia deste vaso. **Conclusão:** O relato de caso em questão refere-se a uma paciente com dor e limitação funcional do membro superior, diagnosticada com trombose da artéria mediana persistente pelo método de Doppler ultrassonográfico, após diversas tentativas frustradas de tratamento para outras causas da Síndrome do Túnel do Carpo e apresentou controle por ressonância magnética.

**Palavras-chave:** Síndrome do Túnel Carpal, artéria mediana persistente, trombose da artéria mediana persistente, parestesia.

### ABSTRACT

**Introduction:** A persistent median artery is an anatomic variant that arises as a satellite vessel of the median nerve, running anterior to the forearm and extends to palmar region, which is below the retinaculum of flexors. There is great variability in the origin and evolution of the median artery, which may arise from the radial artery, ulnar artery or the interosseous artery. **Casuistic:** This report is about this variant described and a clinical picture of an acute onset of numbness after repetitive movement, presented during an ultrasound exam, which demonstrated median artery thrombosis and made a MRI control five months after diagnosis. **Discussion:** Although 50% of cases of carpal tunnel syndrome are idiopathic in nature, there are cases related to infiltration, edema, inflammation or tissue hemorrhage and congenital variations, including aberrant tendons and muscles, or the median artery persistent. The literature demonstrates the relationship of persistent median artery with the appearance of syndromes such as carpal tunnel, which may be associated with thrombosis and ischemia of this vase. **Conclusion:** Case reports concerned will discuss a patient with pain and functional impairment of upper limb, who was diagnosed with persistent median artery thrombosis by Doppler ultrasound method after several frustrated attempts of treatment for other causes of Carpal Tunnel Syndrome and control by MRI.

**Key words:** Carpal Tunnel Syndrome, persistent median artery, thrombosis persistent median artery, paresthesia

## INTRODUÇÃO

A artéria mediana persistente surge como um vaso satélite do nervo mediano, correndo na face anterior do antebraço, tendo na região distal relações com os tendões do músculo flexor ulnar do carpo e músculo palmar longo, situando-se entre estes, e estendendo para a região palmar, abaixo do retináculo dos flexores.<sup>1</sup>

Existe uma grande variabilidade na origem e evolução da artéria mediana, podendo esta surgir da artéria radial, ulnar ou artéria interóssea.<sup>1</sup> Os dois tipos principais de variantes são: o que emerge como ramo da artéria interóssea anterior e segue o nervo mediano, não mantendo contribuições para formação do arco palmar, estando presente em 76% dos indivíduos; e uma variação anatômica rara, com incidência de 1,5 a 50% dos casos, de origem variante, podendo surgir de diversas artérias do antebraço, antes de seguir o nervo mediano.<sup>2</sup>

Estudos anatômicos indicam que a frequência de aparecimento da artéria mediana, que é a via sanguínea dominante na mão embrionária, pode variar de 0,9 a 16% da população normal, com seu diâmetro variando de 0,8 a 2,5mm, com média de 1,3mm.<sup>1</sup>

A artéria mediana pode sofrer trombose aguda, muitas vezes desencadeada por traumatismo repetitivo de suas paredes. Como a trombose evolui rapidamente, os sintomas surgem e pioram em questão de dias, ou mesmo horas. Os sintomas são os mesmos da síndrome do túnel do carpo crônica, diferindo apenas na intensidade e no curto intervalo de tempo. A dor, intensa em todos os casos, deve-se tanto à irritação direta do nervo mediano, como à isquemia que se impõe aos seus ramos digitais.<sup>3,4,5</sup>

Os principais achados ultrassonográficos são a presença da artéria mediana com aumento

de seu calibre e formação hipoecóica de ecotextura homogênea a heterogênea, e com ausência ao sinal do Doppler pulsátil e colorido. Em alguns casos, poderá ser evidenciado um espessamento do nervo mediano associado.<sup>6,7</sup>

O objetivo deste trabalho é relatar um caso de trombose da artéria mediana persistente, enfatizando uma diferente etiologia para a Síndrome do Túnel do Carpo e a importância do uso das técnicas de diagnóstico por imagem.

## CASUÍSTICA

O presente trabalho só teve início após aprovação pelo Comitê de Ética em Pesquisa da Faculdade de Medicina de Itajubá (CEP/FMI).

Paciente do sexo feminino, 51 anos, branca, natural do Sul de Minas Gerais, destra, do lar, apresentou quadro de parestesia e dor nos dedos da mão direita, predominando no indicador e médio, de início súbito, após movimentos repetitivos de flexão e extensão do punho (“passar roupa”). Informava ainda que já tivera sintomas semelhantes, porém de menor intensidade, e sem fator desencadeante. Negava patologias prévias.

Após o episódio em que apresentou sintomas de maior intensidade, iniciou o uso de analgésicos e anti-inflamatórios não hormonais, de forma esporádica, por cerca de 2 meses, que aliviavam a dor periodicamente. Diante da recorrência dos sintomas, procurou atendimento médico, passando por diversos especialistas, até que foi encaminhada ao serviço de radiologia para estudo ultrassonográfico com Doppler do punho direito, sendo então constatada a presença de artéria mediana persistente, com sinais de trombose em seu trajeto na extremidade distal do punho. (Figuras 1 e 2)

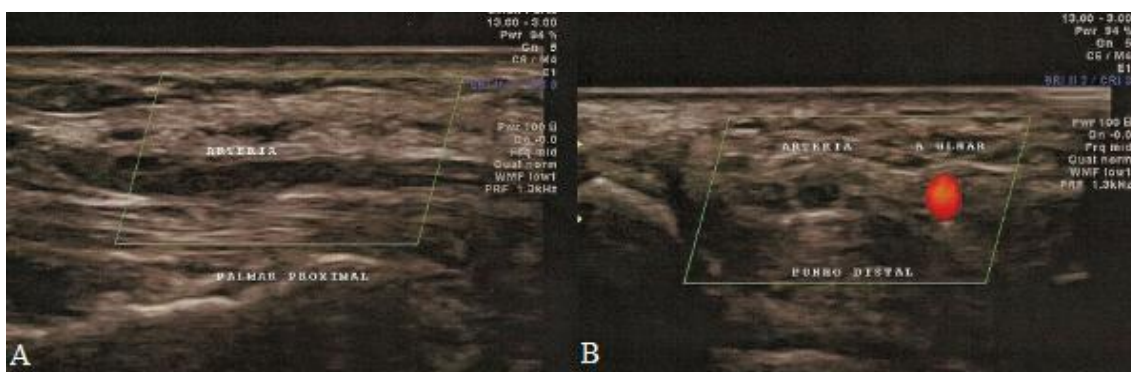


Figura 1. Persistência da artéria mediana em trajeto longitudinal (A). Artéria mediana de calibre aumentado, de paredes espessadas e ausência de fluxo ao estudo Doppler e artéria ulnar patente (B).

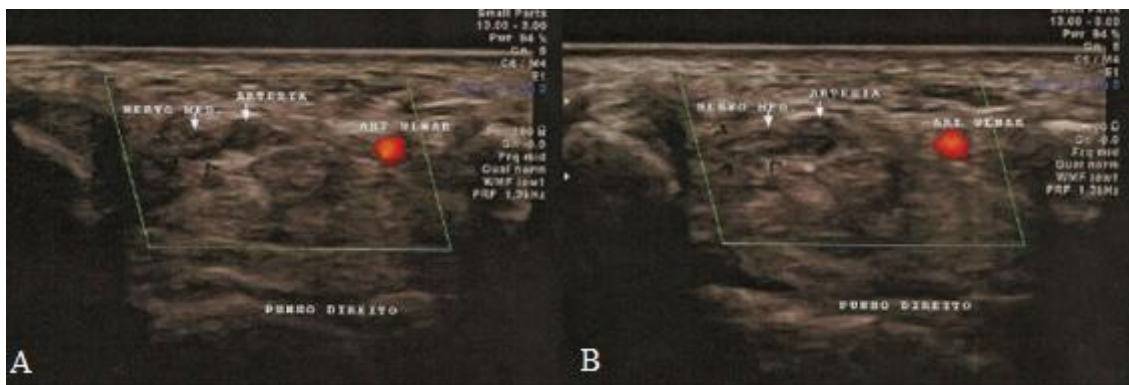


Figura 2. Artéria mediana de calibre aumentado, de paredes espessadas e ausência de fluxo ao estudo Doppler, em trajeto paralelo ao nervo mediano (A e B).

A critério do médico assistente, após cinco meses de tratamento, foi realizada Ressonância Magnética (RM) do punho, que confirmou a

presença da variante anatômica supra-citada, sem sinais de estenoses, obstruções ou dilatações aneurismáticas. (Figura 3)

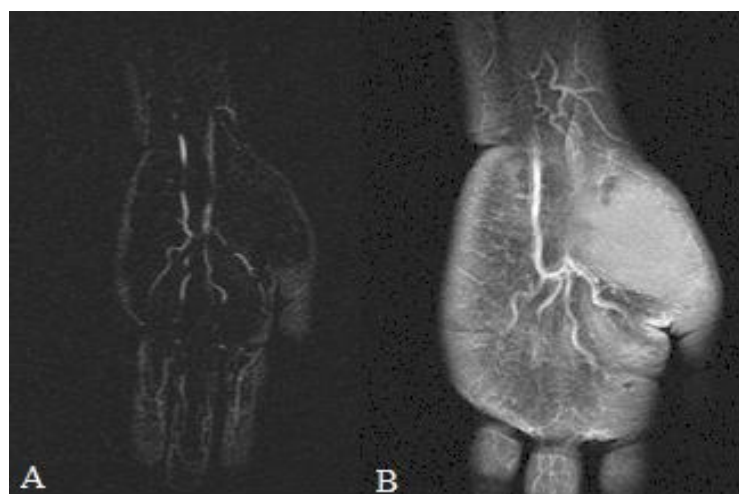

Figura 3. Imagens coronais de Angiorressonância Magnética (A) e Ressonância Magnética ponderada em T1, após a infusão do contraste paramagnético (B), demonstrando artéria mediana persistente.

## DISCUSSÃO

A síndrome do túnel do carpo é considerada a neuropatia compressiva mais comum dos membros superiores, com uma incidência estimada entre 0,125% e 1% e prevalência variando entre 5% e 15%, dependendo dos critérios utilizados para o diagnóstico.<sup>8,9</sup> A maioria dos pacientes acometidos apresenta mais de 40 anos, ocorrendo predomínio no sexo feminino. O comprometimento bilateral é comum, porém a mão dominante é a primeira com intensidade maior de acometimento.<sup>10</sup> No caso exposto, a paciente apresentava 51 anos, faixa etária semelhante com a de maior prevalência e o membro acometido foi o dominante, concordando com a literatura, apesar de ter tido o comprometimento unilateral apenas.

O diagnóstico, antes eminentemente clínico, baseado nos sinais e sintomas, hoje conta com auxílio dos métodos de imagem, principalmente com o advento dos aparelhos ultrassonográficos de alta resolução.<sup>11</sup>

No presente estudo, a paciente apresentava quadro clínico compatível com a síndrome descrita, porém a etiologia, até a realização do exame ultrassonográfico, não havia sido estabelecida. Após a realização do mesmo, não se evidenciou alterações inflamatórias nos tendões, nervos e compartimentos articulares, que são causas frequentes da síndrome do túnel do carpo.<sup>3</sup> O exame, porém, demonstrou a persistência da artéria mediana com trombose parcial e trajeto paralelo ao nervo mediano.

A relação da persistência desse vaso com a síndrome do túnel do carpo já foi estabelecida, e as manifestações clínicas decorrem de isquemia, trombose ou efeito compressivo sobre o nervo

mediano. Existem dois tipos de apresentação clínica: um de caráter crônico, ligado a atividade profissional e artéria mediana pérvia e outro de início agudo, decorrente de trombose dessa artéria, como no relato.<sup>4</sup>

A ultrassonografia de alta resolução tem-se demonstrado útil como auxiliar no diagnóstico da síndrome do túnel do carpo, sendo realizada como teste de primeira linha e com boa relação custo-benefício. Ressalta-se ainda a possibilidade diagnóstica de doenças associadas e de variações anatômicas.<sup>12</sup>

O caso torna-se relevante por evidenciar uma etiologia incomum de uma síndrome algica frequente na prática médica, a fim de diminuir diagnósticos equivocados, custos e cirurgias desnecessárias, instituindo o tratamento correto para os pacientes e reduzindo assim a morbidade.<sup>4,6</sup>

## REFERÊNCIAS

1. Varley I, Wales CJ, Carter LM. The median artery: Its potential implications for the radial forearm flap. *J Plast Reconstr Aesthet Surg*. 2008;61:693-5.
2. Constantino ER, Paula RC, Rodrigues MR, Fernandes RMP. Artéria mediana persistente: abordagem antômica e implicações clínicas. *Acta Sci Med*. 2009;2:58-63.
3. Phalen GS. The carpal-tunnel syndrome. Seventeen years' experience in diagnosis and treatment of six hundred fiftyfour hands. *J Bone Joint Surg Am*. 1966;48(2):211-28.
4. Burham P. Acute carpal tunnel syndrome. Median artery thrombosis as cause. *Arch Surg*. 1963;87:645-6.
5. Maxwell JA, Kepes JJ, Ketchum LD. Acute carpal tunnel syndrome secondary to thrombosis of a persistent median artery. Case report. *J Neurosurg*. 1973;38:774-7.
6. Fumièrè E, Dugardeyn C, Roquet ME, Delcour C. Us demonstration of a thrombosed persistent median artery in carpal tunnel syndrome. *JBR-BTR*. 2002;85:1-3.
7. Azócar PG. Patología tendinea, vascular y tumoral de la mano: hallazgos ultrasonograficos. *Rev Chil Radiol*. 2004;10(2):72-80.
8. Atroshi I, Gummesson C, Johnsson R, et al. Prevalence of carpal tunnel syndrome in a general population. *JAMA*. 1999;282:153-8.
9. Prick JJW, Blaauw G, Vredeveld JW, Oosterloo SJ. Results of carpal tunnel release. *Eur J Neurol*. 2003;10:733-6.
10. Stoller DW. Magnetic resonance imaging in orthopaedics & sports medicine. 3rd ed. Baltimore: Lippincott Williams & Wilkins; 2007.
11. Koyuncuoglu HR, Kutluhan S, Yesildag A, Oyar O, Guler K, Ozden A. The value of ultrasonographic measurement in carpal tunnel syndrome in patients with negative electrodiagnostic tests. *Eur J Radiol*. 2005;56:365-9.
12. Carvalho KMD, Soriano EP, Carvalho MVD, Mendoza CC, Vidal HG, Araújo ABVL. Nível de evidência e grau de recomendação dos artigos sobre a acurácia diagnóstica da ultrassonografia na síndrome do túnel do carpo. *Radiol Bras*. 2011 Mar/Abr;44(2):85-89.

O trabalho foi realizado no Hospital Escola da Faculdade de Medicina de Itajubá.

**Correspondência:** Gustavo Nunes Medina Coeli E-mail: gustavonmc@yahoo.com.br  
Rua Miguel Viana 420, sala T Telefone: 35 – 3629 7600 – ramal 651